STANF. RD UNIVERSITY LIBRARY NOV 16 1912

Aus der Chirurgischen Klinik zu Königsberg i. Pr.
Derzeitiger Direktor: Prof. Dr. E. Lexer.

Ein Beitrag zur Kenntnis der Otto Chrobak'schen Beckendeformität

(Hierzu 3 Abbildungen).

Inaugural-Dissertation

der

medizinischen Fakultät der Albertus-Universität

zu Königsberg i. Pr.

zur

Erlangung der Doktorwürde

in der

Medizin, Chirurgie und Geburtshilfe

vorgelegt von

Kurt Bischoff

aus Königsberg i. Pr.

1911.

Königsberg i. Pr.
Buch- und Steindruckerei Leo Krause & Ewerlien
1911.

Aus der Chirurgischen Klinik zu Königsberg i. Pr.
Derzeitiger Direktor: Prof. Dr. E. Lexer.

Ein Beitrag zur Kenntnis der Otto Chrobak'schen Beckendeformität

(Hierzu 3 Abbildungen).

Inaugural-Dissertation

der

medizinischen Fakultät der Albertus-Universität zu Königsberg i. Pr.

zur

Erlangung der Doktorwürde

in der

Medizin, Chirurgie und Geburtshilfe

vorgelegt von

Kurt Bischoff

aus Königsberg i. Pr.

1911.

Königsberg i. Pr.
Buch- und Steindruckerei Leo Krause & Ewerlien
1911.

Digitized by the Internet Archive
in 2026

https://archive.org/details/IA40153514_0216

Gedruckt mit Genehmigung der
medizinischen Fakultät der Albertus-Universität
zu Königsberg i. Pr.
Referent: Prof. Dr. E. Payr.

Im Jahre 1910 hat **Henschen** eine grössere Arbeit über die „intrapelvine Vorwölbung und centrale Wanderung der Hüftpfanne“ veröffentlicht und besonders erschöpfend das sogenannte **Otto-Chrobak'sche Becken** besprochen.

Dieses hatte seinen Namen nach **A. W. Otto,** dem älteren[1]), der es im Jahre 1824 als erster beschrieb, später wurde es dann zu Ehren des Gynäkologen Chrobak von Schlagenhaufer „Pelvis-Chrobak“ genannt.

Die Eigenart desselben besteht in einer Umgestaltung und Erweiterung der Gelenkpfanne, sowie einer sehr starken Vorbauchung des Pfannenbodens ins Beckeninnere.

In neuerer Zeit sind diese Becken, seitdem man auf sie achtete, mehrfach beschrieben worden, sodass man daraus entnehmen kann, dass ihr Vorkommen dann doch nicht so extrem selten ist, wie es allgemein dargestellt wird.

Im Jahre 1903 beschrieb **Eppinger** vier solche Becken aus Wien, 1905 **Kuliga** eins aus Heidelberg, 1908 **Breus** drei und **Schlagenhaufer** eins aus Wien, Januar 1910 **Henschen** zwei aus Tübingen.

---

[1]) **Otto, W.** Seltene Beobachtungen zur Anatomie, Physiologie und Pathologie gehörig. Berlin 1824.

Im Dezember 1910 schliesslich berichtete **Schertlin** über ein Otto-Chrobak'sches Becken aus Stuttgart; er konnte die Diagnose „centrale Pfannenwanderung" bei einer (zur Begutachtung des Grades ihrer Erwerbsfähigkeit erschienenen) vierzigjährigen Patientin auf Grund eines Röntgenbildes und durch vaginale und rektale Untersuchung stellen[1]).

Im Folgenden will ich über ein neues, sehr ausgeprägtes Otto-Chrobak'sches Becken berichten, das aus der Knochensammlung der chirurgischen Universitätsklinik zu Königsberg stammt; jeder neue Fund dürfte bei der spärlichen Anzahl derartiger bisher aufgefundener Becken immerhin einiges Interesse beanspruchen können.

Das **Königsberger Becken** ist ein maceriertes Trockenpräparat. Leider ist es nicht vollständig, es besteht aus dem os sacrum und dem rechten os ilium, os ischii und os pubis; die ganze linke Hälfte fehlt,

---

[1]) **Epplnger:** Pelvis Chrobak (Coxarthrolistesisbecken), Beiträge zur Geburtshilfe und Gynäkologie, Festschrift für R. Chrobak. Wien 1903.

Kuliga: Über Chrobak'sche Becken. Zieglers Beiträge zur pathologischen Anatomie und zur allgemeinen Pathologie. Festschrift für Arnold. 1905.

Breus und **Kolisko:** Die pathologischen Beckenformen. Wien, Deuticke.

Schlagenhaufer: Über Coxitis gonorrhoica und ihr Beziehung zur Protrusion des Pfannenbodens. Virchows Archiv, Band 194, 1908.

Henschen: Die intrapelvine Vorwölbung und centrale Wanderung der Hüftpfanne. Beiträge zur klin. Chirurgie, Band 65, Heft III.

Schertlin: Über einen Fall von intrapelviner Vorwölbung und centraler Wanderung der Hüftpfanne. Beiträge zur klin. Chirurgie, Band 71, Heft II.

ebenso der Schenkelknochen, das Steissbein und die Lendenwirbel. Angaben über seine Herkunft, irgendwelche Notizen über den ehemaligen Träger und die von ihm überstandene Krankheit sind leider nicht vorhanden. Obwohl das Becken im Ganzen recht klein ist, kann man doch aus dem Fehlen der Epiphysenlinien, aus den kräftig entwickelten Muskelansätzen schliessen, dass es einer erwachsenen Person angehört haben muss. Auch haben wir Merkmale, dass dieselbe weiblichen Geschlechts gewesen ist. Hierfür spricht der im allgemeinen gracile Bau, die ausgesprochene Zartheit, die geringe Dicke der Knochen und die Flachstellung der Beckenschaufeln; der Beckeneingang ist fast kreisförmig, das promontorium springt wenig vor, der arcus pubis öffnet sich in einem stumpfen Winkel, die beim Manne konvergierenden Sitzbeinflächen sind mehr parallel gestellt.

Das aus fünf Wirbeln bestehende Kreuzbein ist, dem weiblichen Geschlechtsmerkmal entsprechend, relativ kurz. Seine Länge beträgt 11 cm., seine Basalbreite 10,8 cm., seine Dicke, in der Medianebene der Basis gemessen, 6,5 cm. Eine Vorstellung von der Krümmung kann man sich aus dem Masse der absoluten Länge (11 cm.) und dem der Längensehne (9 cm) machen. An der ventralen Fläche, der facies pelvina, erkennt man vier deutliche lineae transversae, welche den Vereinigungsstellen der fünf Wirbelkörper entsprechen und an deren Enden vier grosse Foramina sacralia anteriora liegen Auf der dorsalen Kreuzbeinfläche sind die neben einer gut ausgebildeten crista sacralis media liegenden Proc. articulares spurii als kleine Höcker sichtbar; auch haben wir die Andeutung einer crista sacralis lateralis. Ganz unten sieht man

den zwischen den beiden cornua sacralia und dem vorletzten Dornfortsatz liegenden hiatus sacralis, der in den canalis sacralis des Kreuzbeinteils führt. Die Facies auricularis steht zur Basalfläche des Kreuzbeins in einem Winkel von 70°; im übrigen ist sie plan und rauh und fügt sich genau in die entsprechende Gelenkfläche des os ilii ein. Im ganzen bietet also das os sacrum keinen abnormen Befund.

Die Darmbeinschaufel des Beckens steht ganz flach, ihr Neigungswinkel zur Ebene des Beckeneingangs beträgt 18°. Ihr Dicke beträgt im Mittel 0,6 cm.; über ihre Grössenverhältnisse orientieren uns einige Masse:

Distanz der spin. il. ant. sup. von der spin. il. post. sup. 14,5 cm.

Distanz der spin. il ant. inf. von der spin. il. post. sup. 14 cm.

Distanz der spin. il. ant. sup. von der spin. il. ant inf. 4 cm.

Distanz der spin. il, ant. sup. vom Tuberculum pubicum 14,0 cm.

Pars sacralis ossis ilii (Terminalpunkt der ventralen konvexen Krümmung der facies auricularis bis zur crista iliaca) 8 cm.

Auf dem Rand der Darmbeinschaufel erkennt man deutlich ein labium externum, ein labium internum und die zwischen beiden befindliche Linea intermedia. Der hintere konkav verlaufende Teil der crista endet in einer gut ausgebildeten spina iliaca posterior, während die darunter gelegene spina inferior undeutlich hervortritt. Auf der Innenfläche der Darmbeinschaufel in der Nähe ihres hinteren Randes findet sich ein grosses foramen nutritium.

An der äusseren Fläche des Darmbeines bemerkt man die kräftige Linea glutaea posterior, sowie die durch die äusseren und inneren Ursprungsstellen des Musculus glutaeus minimus gebildeten recht scharfen lineae glut. ant. und inf. Wenig ausgeprägt ist der unterhalb der spina anterior inferior der Sehne des Rectus femoris als Ansatz dienende rauhe Vorsprung, etwas stärker die hinter der Gelenkfläche der Darmbeinschaufel liegende rauhe Tuberositas iliaca, die der Anheftung von Bandmassen dient.

Das Sitz- und Schambein bieten mit Ausnahme des Pfannengebietes nichts besonderes Auffälliges. Die hintere Kante des os ischii bildet eine starke spina ischiadica, unten findet sich das kräftig ausgeprägte Tuber ischiadicum. Die kürzeste Entfernung zwischen dem Tuber ischiadicum und der linea inominata beträgt 10 cm. Bei Betrachtung der unteren Fläche des os pubis ist eine schräg medianwärts verlaufende Furche, der sulcus obturatorius, besonders deutlich sichtbar. Er hat eine gewisse Bedeutung für die Pathogenese der Pfannendeformität, indem er darauf hinweist, dass bei dem Krankheitsprozess eine entzündliche Beteiligung der umliegenden Gefässe mit Verdickung und Verhärtung ihrer Wand vorhanden war. Die gut ausgebildete crista obturatoria anterior des Schambeines läuft vorwärts in ein scharf hervortretendes Tuberculum pubicum aus, dessen Entfernung bis zur facies symphyseos knapp 2 cm. beträgt. Die Symphyse selbst hat eine Höhe von 4,2 und eine Dicke von 1,9 cm.

Die **Veränderungen des Pfannengebietes** lassen sich kurz dahin charakterisieren, dass sich unterhalb und nach vorn von der ursprünglichen Gelenkpfanne

eine neue viel grössere Pfanne gebildet hat, welche den Raum des foramen obturatum zum allergrössten Teil einnimmt und sich blasenförmig nach hinten ins Beckeninnere hinein vorbuchtet.

Von der alten Pfanne ist die obere, die hintere und die Hälfte der unteren Wandung, sowie der Pfannenboden noch vorhanden.

Der Knochen, in den diese Pfannenteile eingelassen sind (os ilii und os ischii) ist normal gestaltet, zumal auf seiner Fläche nach dem Beckeninneren zu; nur an der Aussenseite des Beckens zeigt er in der Nähe des Pfannenrandes ungewöhnlich zahlreiche Gefässeintrittsstellen und dicht am Pfannenrande selbst einige wenige flache Osteophyten.

Die Fossa acetabuli zeigt sehr zahlreiche weite Gefässlöcher, die facies lunata ist deutlich zu erkennen, hat aber durch feine Knochenauflagerungen ihre normale Glätte verloren In der unteren Pfannenhälfte wird die facies lunata sowie die fossa acetabuli vollständig von stalaktitenähnlichen Knochenneubildungen überdeckt, welche ins Innere der Pfanne vom Rande her hineingewuchert sind. Auch vom Pecten ossis pubis aus ragen stalaktitenförmige Wucherungen in die Gelenkpfanne hinein. Der Pfannenrand ist nicht scharf wie sonst, sondern durch kleine Knochenauflagerungen teils wulstig, teils zackig gestaltet.

Die mediane Pfannenwand fehlt. An ihrer Stelle finden sich **oben** die schon erwähnten massigen Osteophytenneubildungen mit spitzen, in die Pfanne hineinragenden Zacken, **in der Mitte** eine scharfe, kammartige Knochenkante, welche die Grenze zwischen ursprünglicher und Wanderpfanne bildet und den

Eindruck macht, als wenn sie durch Abschleifen des ursprünglichen Pfannenrandes entstanden ist, **unten** die gleichfalls erwähnten Stalaktiten des unteren Pfannenrandes, welche nach der neuen Pfanne zu stark porös sind und deutliche Schliffflächen tragen.

Die neue Pfanne besteht aus einer Knochenblase, welche sich in dem foramen obturatum nach der Medianebene des Körpers und nach dem Inneren des kleinen Beckens zu entwickelt hat.

Der horizontale Ast des Schambeins ist als Tangente in das Dach dieser Knochenblase einbezogen. Das Pecten ossis pubis, die linea inominata sind dabei in keiner Weise umgestaltet oder vorgetrieben. Auch das Tuber ischii sitzt der Wanderpfanne nach unten hin auf, ebenso der aufsteigende Sitzbein- und absteigende Schambeinast, ohne irgendwelche Verbiegung, ja selbst ohne irgend eine Knochenauftreibung oder Osteophytenbildung zu zeigen.

Von dem foramen obturatum, das bei Frauen normalerweise die Gestalt eines Dreiecks mit abgerundeten Ecken hat, ist nur ein schmaler, $3^1/_2$ cm. langer und 0,5 cm. breiter Spalt dicht neben der Symphyse stehen geblieben. Alles übrige wird von der neuen Wanderpfanne ausgefüllt.

Der Binnenraum der Wanderpfanne hat in der unteren Hälfte die Gestalt einer Halbkugel, in der oberen Hälfte durch kahnförmige Ausschleifung nach hinten oben die Gestalt einer dicken Linse. Seine grösste Querebene bildet mit der Medianebene des Körpers einen Winkel von etwa 10^0.

Seine grösste Tiefe beträgt 4,8 cm., seine grösste Höhe $5^1/_2$ cm, sein Durchmesser in der unteren Hälfte

4,6, in der oberen Hälfte 3,5 cm. Der Umfang der neuen Pfanne beträgt 17 cm.

Der Kuppelteil des Binnenraumes ist übrigens so schmal, dass er unmöglich von einem normal gestalteten Femorkopf eingenommen gewesen sein kann.

Was die Innenfläche der Wanderpfanne anbetrifft, so ist sie durch zahlreiche, weite und grosse Gefässlöcher siebartig, während ihre Aussenseite teils glatt, teils feinporig, bimssteinartig gestaltet ist. Der Pfannengrund ragt blasenförmig in das Beckeninnere in Gestalt einer nach vorn hin abgeflachten Halbkugel hinein. Die hintere dorsale Hälfte dieser Halbkugel erhebt sich fast senkrecht aus der Beckenwand, während die ventrale Hälfte sanft abfällt. Auf der Höhe der Halbkugel finden sich einige wenige, unregelmässige flache, zackige Auflagerungen, sonst ist die Oberfläche derselben im allgemeinen glatt. Der Eingang der Wanderpfanne zeigt einen unregelmässigen, zackigen, nach oben (am pecten ossis pubis) bis fingerbreiten, nach unten (nach dem aufsteigenden Sitzbeinast zu) gut cm. breiten, nach vorne (nach der Symphyse zu) scharfkantigen Rand. Die Wand der Wanderpfanne, soweit sie innerhalb des foramen obturatum und des kleinen Beckens eine neugebildete Knochenblase darstellt, hat eine Dicke von 0,4 cm. im Durchschnitt.

Kurz erwähnt seien auch die den Geburtshelfer interessierenden gynäkologischen Masse des vorliegenden Beckens, die sich, da nur eine Beckenhälfte vorliegt, nicht ganz vollständig nach den von Breus und Kolisko in ihren „pathologischen Beckenformen“ aufgestellten Schema feststellen lassen.

I. Beckeneingang.

Die hintere Grenze der Terminalebene liegt **1 1/2 cm.** unter der Mitte des promontoriums.

Coniugata vera anatomica (höchster Punkt der Symphysenmitte bis zur Mitte des promontoriums) **11 cm.**

Coniugata inferior (oberer Symphysenrand bis zu dem medianen in der Terminalebene gelegenen Sacralpunkt) **12 cm.**

Kürzeste Entfernung zwischen dem konvexesten Eingangsebenenpunkt der vorgetriebenen Pfanne und der coniugata vera **3 1/2 cm.**

II. Beckenmitte.

Coniugata anatomica (Symphysenmitte bis zur Mitte des dritten Sacralwirbels) **13 cm.**

Distanz der Pfannenkuppelmitte von der Mitte des dritten Sacralwirbels **8 1/2 cm.**

Kürzeste Entfernung der Pfannenkuppelmitte bis zur Medianebene des Beckens **2,7 cm.**

III. Beckenausgang.

Coniugata anatomica (unterer Symphysenrand bis zum unteren Ende des letzten Sacralwirbels) **12 cm.**

Entfernung des Tuber ischii von der Medianebene des Beckens **5,5 cm.**

IV. Streckenmasse.

Pars sacralis ossis ilii (Terminalpunkt der ventralen konvexen Krümmung der facies auricularis bis zur crista iliaca) **8 cm.**

Pars iliaca (Entfernung von demselben Punkte bis zur Synostosis ileo pubica) **6 cm.**

Pars pubica (Synostosis il. pub. bis zum oberen Symphysenrande) **7 1/2 cm.**

Pathogenese:

Die Otto Chrobak'sche Beckendeformität ist aller Wahrscheinlichkeit nach das Endstadium eines chronisch-deformierenden mit Resorption und Apposition einhergehenden Prozesses, der seinen Sitz in der Gelenkpfanne hatte und den bohrenden Schenkelkopf möglichst intakt gelassen haben muss.

In Betracht kommen entzündliche, neuropathische Prozesse, die Arthritis deformans und schliesslich der Hüftechinokokkus.

Bei den **entzündlichen Prozessen** haben wir neben den akuten Eiterungen (primär hervorgerufen durch Staphylo-Streptokokken und den Gonokokkus, sekundär nach Scharlach, Pneumonie, Typhus etc.) vor allem an die chronisch verlaufenden und unter diesen wiederum besonders an die Tuberkulose zu denken. Zur Bildung einer Hüftpfanne vom Typus der Otto Chrobak'schen Deformität, durch die letztere gehört natürlich, dass der Verlauf dieser Erkrankung ein milder, fieberfreier und wenig schmerzhafter ist, damit das Gelenk immerhin zum Gehen brauchbar und so andauernd belastungsfähig bleibt, was für den Effekt der Bohrarbeit des Schenkelkopfes von Wichtigkeit ist.

Henschen erinnert in seiner Abhandlung an das Wort König's, dass die Gelenktuberkulose keine typisch verlaufende Krankheit ist, sondern dass bei ihr das Auftreten zahlreichster oft bizarrster Formen zum Gesetz wird, die oft günstige Heilchancen bieten und durch regenerative Prozesse zum Stillstand kommen.

Für die **anatomische Entstehung** der Wanderpfanne durch entzündliche Prozesse gibt es verschiedene Möglichkeiten. Es findet entweder 1. ein

Eindrücken des erweichten oder eine Fraktur des verdünnten Pfannengrundes durch den Schenkelkopf, darauf Fixation der Deformierung durch periostitische Regenerationsvorgänge statt oder 2. der Knochenabbau am Boden der Pfanne durch ulcerösen Zerfall wird durch Knochenanbau seitens des Beckenperiostes zu gleicher Zeit kompensiert oder 3. es erfolgt zuerst eine Zerstörung des ganzen Knorpelknochengrundes der Pfanne und das vorgeschriebene retro-acetabuläre Periost findet am Bindegewebe und Muskulatur Widerhalt, bis es neue Reserveknochen anzusetzen vermag. [1])

Für die **tabische Erkrankung** der Hüfte bringt Henschen eine Dreizahl von Beobachtungen. In allen drei Fällen überwog der Schwund der entzündeten Gelenkfläche die geringen Regenerationsprozesse. Die ganze Gegend der Gelenkpfanne hatte ein wurmstichiges Aussehen, die Pfanne selbst war vom Schenkelkopf ins Innere vorgetrieben.

Bei der **Arthritis deformans** der Hüfte ist die Tiefe der Pfanne meist durch kolossale Knochenauflagerungen am Pfannenrande vorgetäuscht; diese Randvegetationen, die den Schenkelhals direkt umschliessen können, stehen im Vordergrunde, die Pfannenwanderung ins Beckeninnere tritt an Bedeutung zurück.

Was schliessslich den **Hüftechinokokkus** anbetrifft, so berichtet Trendelenburg über einen Fall, wo eine 30jährige Kranke auf Grund einer alten, fistelnden Coxitis zur Operation kam. Nach der Resektion fand man die Pfannengegend in eine grosse

1) Henschen - Tübingen.

erweiterte Höhle mit unzähligen kleinen, mit Echinokokkusbläschen angefüllten Wandexcavationen umgewandelt, die leicht halbkugelförmig ins kleine Becken vorgewölbt war.

Bei **kritischer Betrachtung** des vorliegenden macerierten Trockenpräparates, für das leider, wie schon erwähnt, nicht die geringsten anamnestischen Daten vorliegen, ist es sehr schwer, sich für eine der ätiologisch herangezogenen Erkrankungen sicher zu entscheiden.

Der Gedanke an eine tabische oder andere neurogene Arthropathie hat für die Entstehung der Otto Chrobak'sche Beckenform überhaupt etwas Bestechendes, da sie am ungezwungensten durch das Fehlen des Schmerzes die Bohrarbeit des Schenkelkopfes erklärt. Im vorliegenden Falle fehlen aber jegliche Anhaltspunkte für die Annahme dieser Krankheit. Die charakteristischen paraarticulären Knochenneubildungen in den anliegenden Sehnen- und Muskelinsertionen sind nicht vorhanden. Abgesehen von dem kleinen Höcker auf der Beckenseite des vorgetriebenen Pfannenbodens, welcher vielleicht einer Verknöcherung im Musculus obturator internus entsprechen könnte, beschränken sich die vorhandenen Knochenneubildungen allein auf die Pfanne selbst.

Die Arthritis deformans der Hüfte lässt sich ausschliessen. Der Rand der ursprünglichen Gelenkpfanne, soweit er erhalten ist (d. h. die Hälfte seines Umfangs), lässt nirgends grössere Wulstungen erkennen, sondern zeigt nur kleine Osteophyten.

Es bleiben demnach die entzündlichen Erkrankungen der Hüfte übrig und zwar die akuten durch Eiterkokken: Influenza, Pneumonie, Typhus-

erreger, den Gonokokkus oder die chronischen durch Tuberkelbacillen. Unter ihnen werden wir wohl die Ursache für die Entstehung unseres Beckens am ehesten zu suchen haben.

Zum Schlusse sei es mir gestattet, Herrn Professor Lexer für die Ueberlassung des Präparates, sowie Herrn Oberarzt Professor Wrede für die mir bei Anfertigung der Arbeit gütigst erteilten Ratschläge meinen ergebensten Dank auszusprechen.

I.

II.

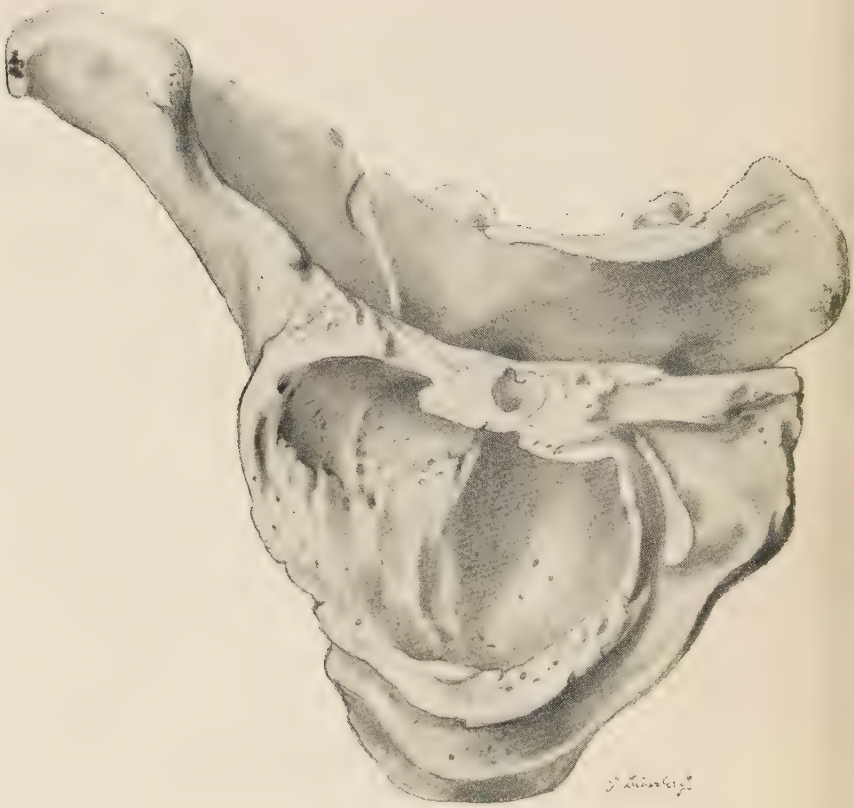

III.

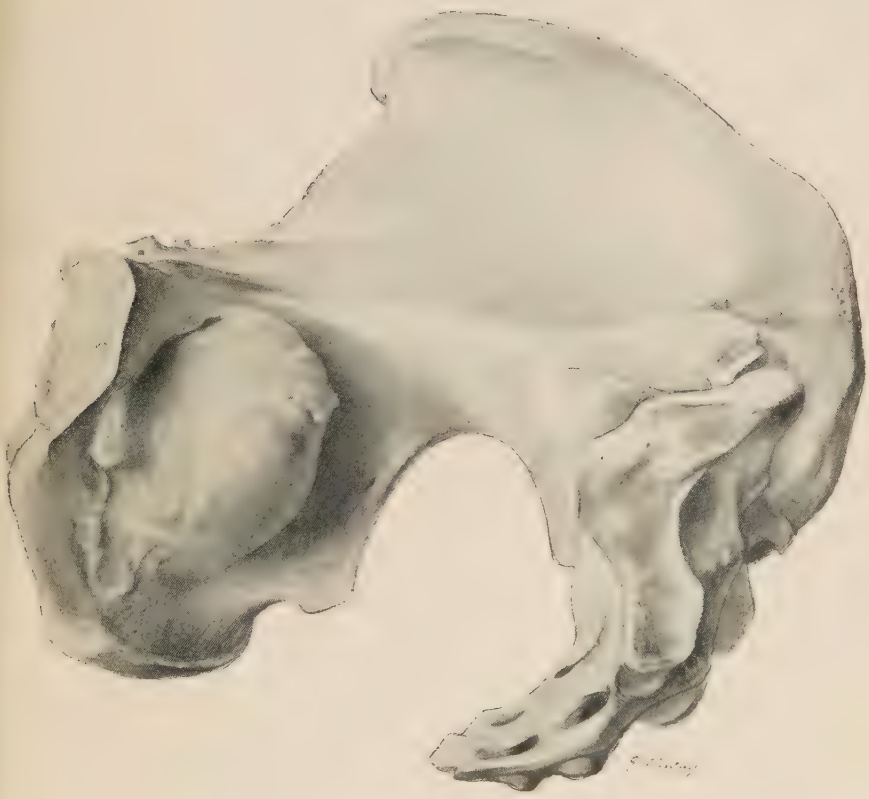

Lebenslauf.

Geboren am 18. Juni 1887 zu Königsberg i. Pr. als Sohn des hier ansässigen Kaufmanns Richard Bischoff und seiner Ehefrau Hulda geb. Leskien besuchte ich mit dem sechsten Lebensjahre das Königliche Wilhelms-Gymnasium daselbst, welches ich Ostern 1906 mit dem Zeugnis der Reife verliess, um Medizin zu studieren

Nachdem ich von Ostern 1906 bis Oktober 1906 in Königsberg der ersten Hälfte meiner Militärpflicht genügt, ging ich im zweiten Semester an die Universität München, um dann wieder nach Königsberg zurückzukehren, wo ich am 27. Oktober 1908 die ärztliche Vorprüfung bestand. In Königsberg lag ich dann auch ohne Unterbrechung meinen weiteren Studien ob und beendete im März 1911 das medizinische Staatsexamen.

Während meiner Studienzeit hörte ich die Vorlesungen der Herren:

v. Baeyer, Goebel, Hertwig, Röntgen, Rückert in München

und der Herren:

Braun, Braatz, Brückner, Th. Cohn, Draudt, Ellinger, Falkenheim, Gerber, Goldstein, Hammerschlag, Heine, Henke, Herrmann, Hofbauer, Jaffe, Joachim, Kaufmann, Klieneberger, Klinger, Krückmann, Kruse, Laqueur, Lexer, Lichtheim, Luerssen, Meyer, Payr, Puppe, Rautenberg, Rosinski, Samter, Schmidt, Scholtz, Schreiber, Stenger, A. Stieda, L. Stieda, Stutzer, Weiss, Winter, Wrede, Zander, Zangemeister in Königsberg.

Allen diesen verehrten Lehrern sage ich von dieser Stelle für den genossenen Unterricht nochmals meinen verbindlichsten Dank.